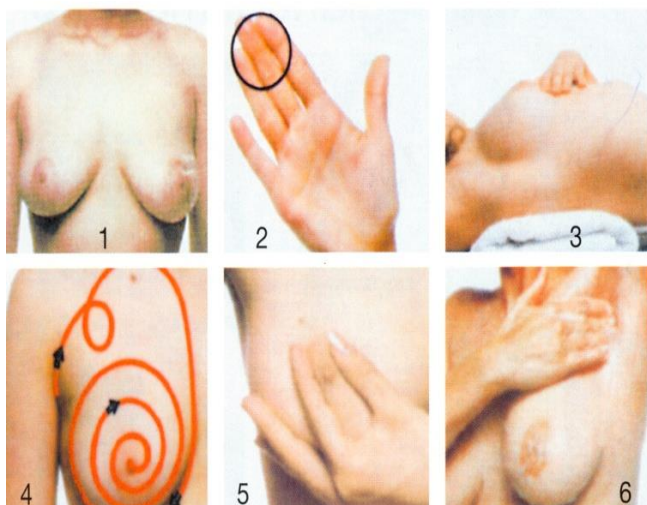


CUM SE EFECTUEAZĂ AUTOCONTROLUL



1. Studiați în fața oglinzii forma glandelor mamare – conturul trebuie să aibă formă sferică; mameloanele trebuie să fie situate la același nivel (des. 1).

Repetati acest studiu cu mâinile ridicate.

2. Palpați-vă glanda mamară cu buricele degetelor mâinii opuse (des. 2)– direcționați mișcările conform des. 4.

3. Culcați-vă, puneți un servet sub omoplat și repetați palparea glandei mamare după aceeași schemă (des. 3).

4. Sfârșitul procedurii – verificați prezenta eliminărilor patologice din mamelon. Mamelonul se presează puțin (des. 5).

5. Controlul ganglionilor limfatici axilari și a glandei mamare poate fi repetat în timpul dușului (des. 6).

Autocontrolul (autoexaminarea) presupune autocontrolul sânilor de către fiecare femeie la orice vârstă și include inspecția și palparea sânilor.

Inspecția se face privind ambii sâni într-o oglindă mare din față și din profil. Se atrage atenția la simetria sânilor, (trebuie de menționat, că în mod normal la 50- 60% dintre femei persistă asimetria sânilor). Se examinează în vederea posibilelor modificări ale pielii (ingroșarea, hiperemia, unbulicarea, etc.) sau a mameloanelor (retracția, edemul, eroziuni, eliminări, etc.).

Palparea se face în poziția verticală și orizontală, palpând, pe rând, fiecare sector al glandelor mamare pe întreaga ei suprafață. Mișcările se fac în formă de spirală în direcția „acelor de ceasornic”, care includ obligatoriu și zonele axilare. Important este ca femeia să fie familiarizată cu aspectul și consistența sânilor săi.

Autoexaminarea sânilor se face lunar, a 5-7 zi după menstruație, când sânii nu mai sunt dureroși și tumefiați, astfel încât să nu creeze disconfort. Atunci când femeia nu mai are menstruație (în menopauză), este preferabil de ales o zi din lună (ex: ziua de naștere), care să fie ușor de ținut minte. Modalitatea de efectuare a autoexaminării este bine să fie demonstrată și explicată de medicul de familie sau de un medic ginecolog cu ocazia primului consult. Femeile trebuie instruite și informate în această tehnică. Mai multe studii sugerează că femeile care își autoexaminează atent și regulat sânii pot depista tumori de dimensiuni chiar până la 1 cm. Problema majoră a autoexaminării ca metodă de depistare precoce este aceea, că autoexaminarea este practică corect foarte rar. Instruirea în vederea autoexaminării trebuie să prevadă aceste obstacole și să familiarizeze femeia de la început cu anatomia și structura normală a glandelor mamare. Se vor identifica reperele anatomice (marginile coastelor, aria glandulară, plica submamară și vârful axilei). Se va insista asupra tehnicii corecte și a timpului suficient alocat acestei examenări.

Important!!! Se recomandă insistent să fie consultat medicul de familie în cazul depistării oricărei suspiecții la patologie în glandele mamare.